

# Klinik, Radiologie, Therapie, Prävention und Live-OP

## 2. Kiefergelenk-Symposium mit spektakulären Live-Operationen


von med. dent. Roman Wieland

WINTERTHUR – Mit einem eindrucksvollen Symposium rund um das Kiefergelenk präsentierten die Kieferchirurgen aus Winterthur und Baden, Dres. Baltensperger, Lebeda, Bottler und Engelke sowie weitere Referenten Hintergründe, praktische Tipps und neueste Forschungsergebnisse zu Beschwerden des Kau-systems. Auf Grossleinwand wurden mehrere chirurgische Eingriffe live übertragen und kommentiert. Operiert wurde unter anderem eine Diskusverlagerung im Kiefergelenk, wie sie nach langer Mundöffnung beim Zahnarzt auftreten kann.

### Dreidimensionale histologische Betrachtung

Professor Dr. Hans Ulrich Luder vom Institut Orale Biologie des ZZMK der Universität Zürich, eröffnete das Symposium mit seinem Referat über die prä- und postnatale Entwicklung des Kiefergelenks aus histologischer Sichtweise. Er präsentierte nicht nur die aus Lehrbüchern bekannten Längs-, Quer- und Frontalschnitte, sondern auch jeweils parallel dazu gelegene Schnitte, um sich auf diese Weise im wahren Sinne des Wortes ein histologisches 3-D-Bild machen zu können. Durch anschauliche Vergleiche erklärte Prof. Luder die einzelnen Befestigungsbänder des Kiefergelenks und stellte eine Analogie her zwischen der seitlichen Kapselverstärkung mit ihrem speziellen Kapselverlauf und den Befestigungsbändern eines Militärhelms. Das Kiefergelenkköpfchen (= der Kopf) kann sich nach vorne und hinten frei bewegen, seitwärts gerichtete Kräfte werden durch die seitlichen Bänder (= die Lederriemen vom Helm) aufgenommen.

Die Funktionsweise der Kiefergelenkmuskeln wird üblicherweise durch vereinfachte Zeichnungen illustriert. Prof. Luder gelang es mit Hilfe seiner ausgewählten parallelen Schnittbilder, diese Funktionen eindrücklich am Originalpräparat zu präsentieren. Mit einer Abfolge von histo-



Das erfolgreiche OP-Team der Praxisklinik Winterthur und Baden: Dres. Richard Lebeda, Thomas Bottler, Werner Engelke, Marc Baltensperger.

logischen Bildern führte er von der pränatalen Entwicklung – einer Zellverdichtung in der 9.–10. Fetalwoche – bis zum Ende des Wachstums im etwa 20. Lebensjahr. Die Kiefergelenke bilden sich in der Entwicklung erst nach allen anderen Gelenken vollständig aus. Das histologische Referat beendete Prof. Luder mit einem tragischen Patientenfall, einer 22-jährigen Frau, welche kurze Zeit nach ihrem Velounfall verstorben war. Beim Unfall brach sich die Patientin die Kiefergelenkköpfchen, wobei der Todesfall aber nicht mit dem Unfall verknüpft war. Die aufsonderliche Weise entstandenen histologischen Bilder zeigten, dass es sich bei der Wiederaufrichtung des Fraktursegmentes mehr um eine Knorpelneubildung als um eine – wie oft in den Lehrbüchern erwähnte – Aufrichtung des Gelenkfortsatzes handelt.

### Bildgebung als Hilfsmittel zur korrekten Diagnose

Stellt sich der Patient mit Schmerzen oder anderen Problemen im Kiefergelenk vor, hilft die moderne Bildgebung zur Diagnostizierung. Professor Dr. Bernhard Schuknecht vom Medizinischen Institut für Radiologie in Zürich erläuterte, dass das Kiefergelenk diejenige menschliche Struktur sei, welche von den (Neuro-)Radiologen am wenigsten präzise diagnostiziert werden könne. Mit der Computerto-

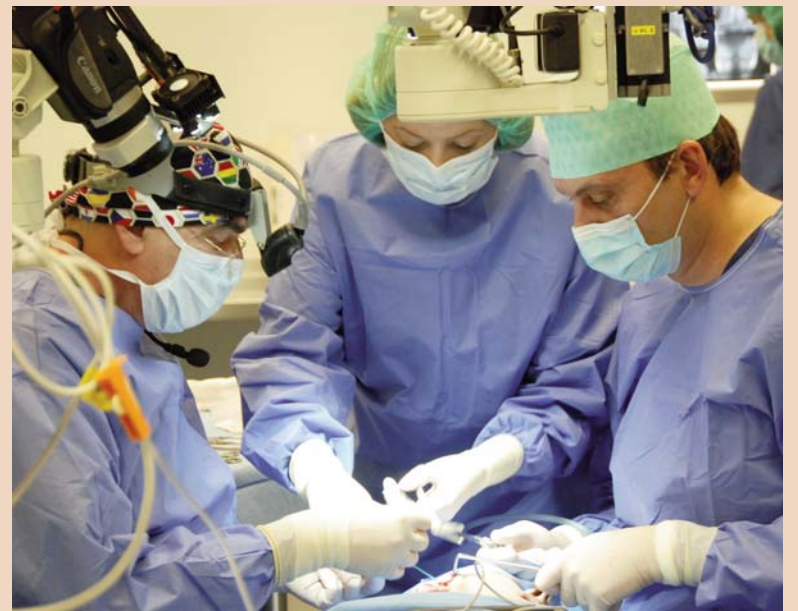mographie lassen sich die knöchernen Strukturen gut darstellen, weil aber das Kiefergelenk einen Diskus enthält, eignet sich die Magnetresonanztomographie (MRT) besser, da mit dieser auch Weichteile abgebildet werden können. Im Institut von Prof. Schuknecht wird eine speziell für das Kiefergelenk konzipierte Magnetresonanz-Spule verwendet, welche exaktere Aufnahmen ermöglicht, als dies gemeinhin der Fall ist. Die Interpretation von MRT-Bildern ist sehr anspruchsvoll, weil die Bilder meist eine gewisse Unschärfe aufweisen und die wichtigen Strukturen, wie der Mittelteil des Diskus, nur sehr schwer zu erkennen sind. Anhand vieler Patientenfälle mit verschiedenen Krankheitsbildern schulte Prof. Schuknecht die diagnostischen Fähigkeiten der Teilnehmer.

### Spektakuläre Live-Operationen

Drei Operationen wurden live übertragen. Gezeigt wurden zwei Repositionen eines jeweils verlagerten Diskus artikularis, sowie eine hohe Kondylotomie des Kieferköpfchens um ein einseitiges pathologisches Wachstum des Unterkiefers bei einer hemimandibulären Elongation zu bremsen. Während der Übertragung erklärte der Operateur, Privatdozent Dr. Werner Engelke, jeden Schritt, angefangen mit der Schnittführung, über das Präparieren der einzelnen Gewebeschichten, das Finden des Gelenkes und den eigentlichen Therapieeingriff, bis zum Schliessen der Operationswunde mit den Hautnähten. Ein zentraler Schritt Punkt der Operation ist die korrekte Lokalisation des oberen Gelenkspaltes. Sind die einzelnen Gewebeschichten vor dem Gelenk aufgetrennt, bei den gezeigten Operationen erfolgte dies jeweils mit einem elektrischen Skalpell, wird versucht, Ringerlösung mit einer Spritze in

den oberen Gelenkspalt einzuspritzen und anschliessend zu aspirieren. Gelingt dies, so ist der Gelenkspalt korrekt lokalisiert und es ist ersichtlich, wo der nächste Schnitt anzusetzen ist.

Bei der spektakulärsten Operation, der hohen Kondylotomie



PD Dr. Werner Engelke und Dr. Dr. Richard Lebeda bei ihrer Live-OP am Kiefergelenk.

wurde mittels eines Trepanbohrers ein Teil der Spongiosa aus dem Kiefergelenkköpfchen unmittelbar unterhalb der Gelenkfläche entfernt. Damit wird versucht, bei noch jugendlichen Patienten, das übermässige einseitige Wachstum des Unterkiefers zu hemmen. Mit dieser Hohlbohrung bleibt der Knorpel der Gelenkoberfläche unangetastet und intakt.

Mittels einer hochprofessionellen Videoübertragung, bestehend aus zwei ferngesteuerten Robotervideokameras, fühlte man sich wie inmitten eines Operationssaals. Beste Sicht auf das Operationsfeld und direkte Fragemöglichkeiten an den Operateure liessen die anwesenden Gäste fasziniert an den Operationen teilnehmen.

### Schmerzpatienten selber souverän behandeln

Anhand der regelhaft gestiegenen Auflage von Zeitschriften und Wochenzeitungen, wenn immer diese sich mit Schmerzen als Titelthema befassen, lässt sich gut ableiten, wie gross das Interesse der Bevölkerung an dieser Thematik ist. Professor Jens Christoph Türp, Universitätsklinik für Zahnmedizin, Basel, gab praktische Tipps für die Privatpraxis, wie Schmerzpatienten optimal diagnostiziert und therapiert werden können. Der erste Schritt zur erfolgreichen Behandlung ist die korrekte Einteilung des Schmerzes. Dazu verteilte er allen anwesenden Zuhörern seine aktualisierte „Klassifikation orofazialer Schmerzen“. Rund 80 % korrekte Diagnosen können, so der Referent, bereits während des Anamnesegesprächs gestellt werden. Die Ausführungen von Prof. Türp wurden aufmerksam verfolgt. Für die beiden anhaltenden neuropathischen Schmerzformen im Kieferbereich, nämlich atypische Odontalgie (mit Phantomzahn-schmerz als typischste Form) und idiopathisches Mund- und Zungenbrennen, sowie dem myoarthropathischen Schmerz gab er konkrete Therapievor-schläge:

#### • Phantomzahn-schmerz:

1. Aufklärung
2. Therapeutische Lokalanästhesie mit vasokonstriktorfreiem Articain
3. Capsaicin 0.025 % (oder einige Spritzer Tabasco, aufge-

löst in einem halbvollen Wasserglas) mit Wattestäbchen applizieren

4. Niedrig dosierte trizyklische Antidepressiva (z. B. Amitriptylin)
5. Pregabalin
6. Tramadol retard

Parallel dazu, und nicht erst am Ende der oben genannten Möglichkeiten, muss eine schmerzbezogene Psychotherapie erfolgen (z.B. Erlernen und regelmässiges Durchführen der progressiven Muskelentspannung nach Jacobson).

#### • Idiopathisches (=primäres) Mund- und Zungenbrennen:

1. Aufklärung
2. Capsaicin 0.025 %
3. Clonazepam
4. Alpha-Liponsäure

ANZEIGE

**Kodak Dental Systems**

Nie wieder Kabelsalat!

KODAK RVG 6500 Sensor  
- jetzt mit Wi-Fi-Technologie

Weitere Infos unter:  
[www.kodakdental.com](http://www.kodakdental.com) · Tel.: +49 (0)711 20707306

Carestream Health

© Carestream Health, Inc., 2010.  
Das Markenzeichen und die Handelsaufmachung von Kodak werden unter Lizenz von Kodak genutzt. RVG ist eine Marke von Carestream Health, Inc.




• **Myoarthropathische Schmerzen:**

1. Aufklärung
2. Michigan-Schiene, Physiotherapie (z. B. physiotherapeutische Selbstbehandlung, manuelle Therapie, Massage), medikamentöse Therapie, psychologische Schmerztherapie (z. B. progressive Muskelentspannung)

Beim myoarthropathischen Schmerz ist zu beachten, dass bei der klassischen Symptom-Trias „Schmerz, eingeschränkte Unterkieferbeweglichkeit und Gelenkgeräusche“ die ersten beiden Symptome klinisch am meisten gewichtet werden sollen, die Gelenkgeräusche können meist als Normvariation betrachtet werden.

Die Michigan-Schiene als Goldstandard aller für die Myoarthropathie-Behandlung verwendeten oralen Schienen soll



Prof. Dr. Hans-Ulrich Luder, Institut für Orale Biologie wiss. Leiter Orofaziale Entwicklung und Pathologie, ZZMK, Zürich.



Prof. Dr. Jens Christoph Türp, Klinik für Rekonstruktive Zahnmedizin und Myoarthropathien, Universitätsklinik für Zahnmedizin, Basel.

eine genügende Dicke aufweisen. Prof. Türp benutzt für die Kieferrelationsbestimmung drei Wachsschichten, welche er am liegenden Patienten anpasst. Die Okklusionsfläche der laborgefertigten Oberkieferschienen, muss glatt sein und soll keine Vertiefungen zum Einbiss der Zähne des Gegenkiefers haben. Dies erlaubt eine ungestörte Bewegungsmöglichkeit der Unterkieferzähne entlang der Schienenoberfläche, bis es nach Durchlaufen einer „Freiheit in der Zentrik“ von ca. 1 mm aufgrund der in die Schiene eingebauten „draculaähnlichen“ Rampen bei Vor- und Seitenschub zu einer reinen Eckzahnführung kommt. Aktuelle Forschungsergebnisse legen nahe, dass die therapeutischen Effekte (Schmerzurückgang) einer intraoralen Schiene darin bestehen, dass der

durch die Schiene zustande kommende Abstand zwischen den Zahnreihen zu einer Funktionsmusteränderung und damit zu einer veränderten Belastung von Kiefermuskeln und -gelenken führt: Vorher zu stark beanspruchte Muskelfasern werden geringer beansprucht, die Kiefergelenkköpfchen kommen in eine anders gelegene Position. Nebenwirkungen einer Michigan-Schiene sind keine zu erwarten, alle Zähne stehen nach wie vor in Okklusion. Als medikamentöse

Unterstützung empfiehlt der Schmerzspezialist bei Kiefermuskelschmerzen Flupirtin (Katadolon®; Trancopal dolo®), das allerdings über die Apotheke aus Deutschland importiert werden muss, bei Kiefergelenkschmerzen nichtsteroidale Antiphlogistika (z.B. Ibuprofen). Auf [www.pain.ch](http://www.pain.ch) sind Adressen zur psychologischen Schmerzbetreuung zu finden.

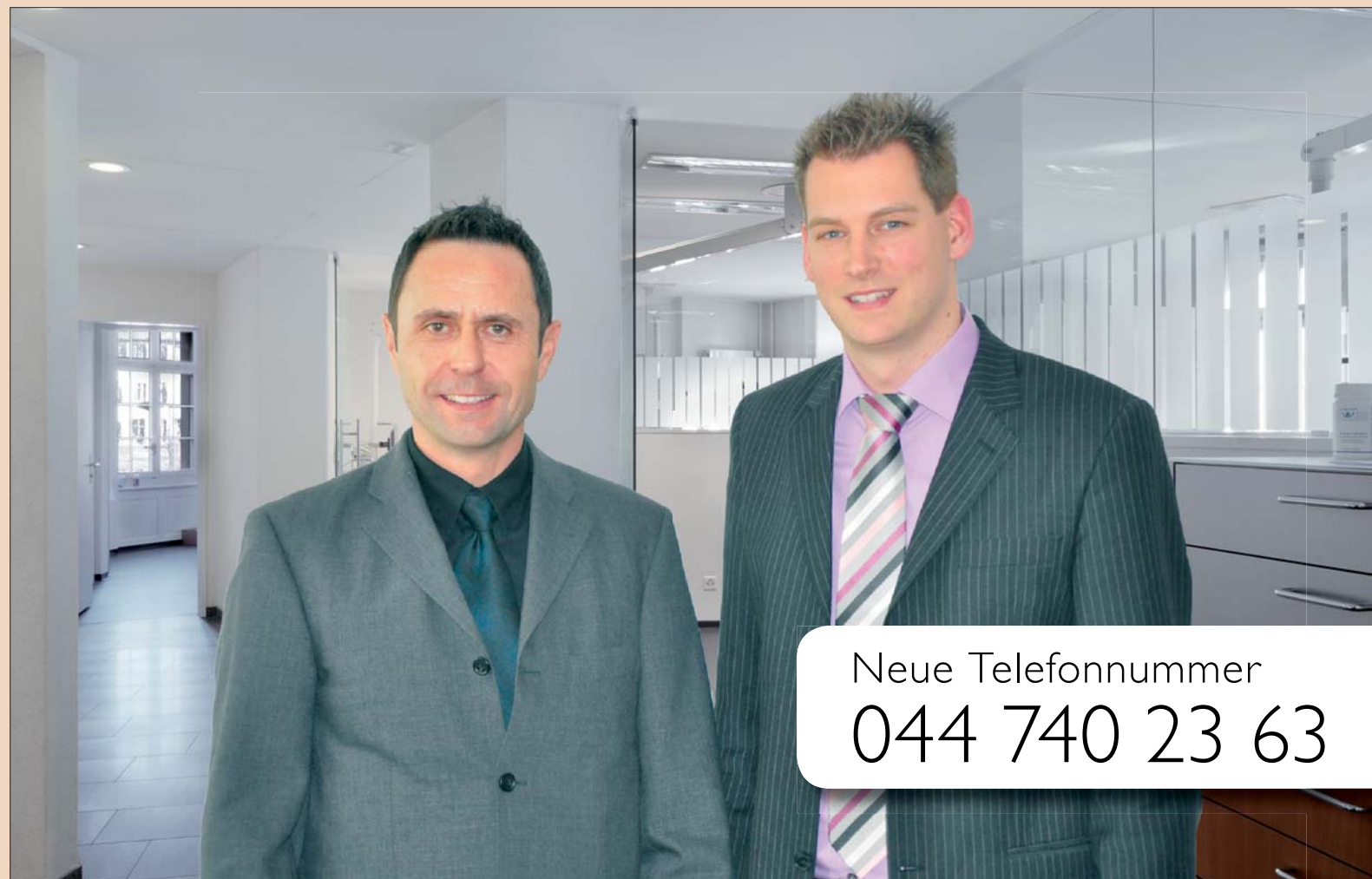In einem zweiten Vortrag stellte Prof. Türp seine persön-

lichen zehn Faktoren für die erfolgreiche Behandlung von Patienten mit Myoarthropathien des Kausystems vor. Diese sind:

1. Den Patient als Mensch sehen und nicht als Maschine.
2. Starre „Kochrezepte“ vermeiden.
3. Die diagnostischen und therapeutischen Grenzen kennen.
4. Realistische Ziele anpeilen (z. B. bei persistierenden Schmerzen Schmerzreduktion statt Schmerzfreiheit).

5. Zuhören, erklären, beruhigen. Verwendung einer deeskalierenden Sprache (z. B. „anteriore Diskuslage“ statt „anteriore Diskusverlagerung“).
6. Über den Gesichtsrand schauen (z.B. durch Verwendung einer Ganzkörper-Schmerzzeichnung bei der Anamnese).
7. Die Psyche berücksichtigen (z. B. durch Verwendung psychometrischer Filterfraktion)

ANZEIGE

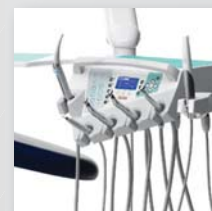
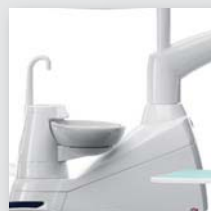
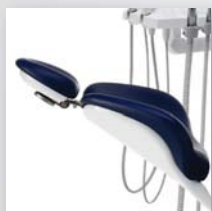Neue Telefonnummer  
044 740 23 63

Bei Anthos Schweiz AG erwarten Sie ab **1. April 2010** mit dem neuen Geschäftsführer Philipp Ullrich und dem technischen Leiter Steffen Poll

## zwei neue Gesichter

an vorderster Front. Die beiden freuen sich, ihre langjährige Erfahrung in der Dentalbranche für Sie einzubringen und Sie bei allen Fragen rund um Ihre Behandlungseinheiten unterstützen zu können.



**anthos**

Anthos Schweiz AG | Riedstrasse 14 | CH-8953 Dietikon  
T 044 740 23 63 | F 044 740 23 66 | [www.anthos-schweiz.ch](http://www.anthos-schweiz.ch) | [info@anthos-schweiz.ch](mailto:info@anthos-schweiz.ch)



- gebogen, wie die Allgemeine Depressionsskala und die Beschwerden-Liste).
- 8. Dinge nicht verkomplizieren
- 9. Öfter Fachliteratur lesen und bei der Entscheidungsfindung berücksichtigen.
- 10. Geduld haben.

**Physiotherapie vor Chirurgie**

Vor einem chirurgischen Eingriff sowie als integraler Bestandteil nach einer Operation dient die Physiotherapie. Lydia Schweizer, Physiotherapeutin mit Spezialgebiet Kopf-/Hals in der Praxis in Winterthur, präsentierte die Zusammenhänge zwischen der Körperhaltung und Myoarthropathien des Kausystems. Obwohl die Kiefergelenke hängende Gelenke sind, kann eine Körperfehlstellung Schmerzen im Kiefergelenk hervorrufen: Wird der Kopf zu weit vorne positioniert, versuchen die Muskeln des Unterkiefers diesen zurückzuziehen, zusätzliche Kraft wirkt so auf die



Gespannte Aufmerksamkeit während der Live-OP in der Praxisklinik Winterthur.

Kiefergelenke. Oftmals gibt es dann, so die Referentin, auch Projektionsschmerzen; ein typisches Beispiel ist der Muskelschmerz des M. pterygoideus medialis, welcher Ohrenscherzen verursachen kann.

Als Therapie kommt unter anderem die Myoreflextherapie zur Anwendung. Bei dieser Therapie setzt die Physiotherapeutin, nach vorheriger Tast- und Funktionsanalyse der Muskulatur, ein gezieltes Reizmuster (manueller

Druckanstieg am Muskel-, Sehnen- und Knochenübergang). Es kommt dann meist zur sofortigen Lösung der zu hohen Spannung in der Muskulatur und somit zu einer unmittelbaren Entlastung von Gelenken und Weichteilstrukturen, und die ursprüngliche Beweglichkeit kann wiederhergestellt werden. Lydia Schweizer bot den Kursteilnehmern an, sich nach dem Kurs einer Atlas-Bestimmung zu unterziehen. Diejenigen, welche sich dieser Diagnostik mit anschließender Kurztherapie unterzogen, berichteten über verblüffende Mobilitätssteigerungen bei seitlichen Kopfbewegungen und einem ganz neuen Körpergefühl im Halsbereich. Die Physiotherapie hat dank der hohen Regenerationsfähigkeit der Kiefergelenke grosses Potential. Für eine erfolgreiche physiotherapeutische Behandlung sind meist etwa 18 bis 36 Sitzungen erforderlich.

**Prothetischer Ersatz des Kiefergelenks**

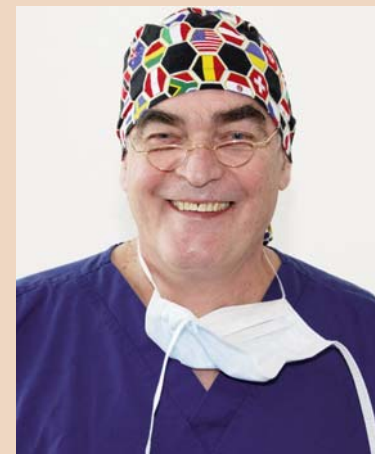Wenn mit konservativen Massnahmen kein adäquater Erfolg erzielt werden kann, ist eine operative Therapie am Kiefergelenk oftmals indiziert. Dr. Dr. Marc Baltensperger präsentierte in seinem Referat die verschiedenen Möglichkeiten der operativen Eingriffe. In aufsteigender Reihenfolge der Invasivität unterschied er:

1. Gelenkspülung/Gelenkspiegelung (Lavage/Arthroskopie)
2. Arthroplastik am Gelenksdiskus mit Rekonstruktion/Fixierung /Entfernung des Diskus
3. Arthroplastik am Kondylus (Condylar shaving, hohe Kondylektomie)
4. Operativer Gelenkersatz

Ein prothetischer Gelenkersatz kann autogen (z.B. Rippentransplantat) oder alloplastisch (künstliche Gelenkprothese) gemacht werden. Der Kiefergelenkersatz mit Rippenknorpel, der v.a. bei Kindern und Jugendlichen durchgeführt wird ist dabei insofern problematisch, da das Rippentransplantat sich biologisch anders verhält als der Gelenkknorpel am Kondylus und es nicht selten zu einem überschüssigen Wachstum des Rippentransplantates kommt. Seit mehr als einem Jahr werden in Winterthur nun regelmässig künstliche Kiefergelenkprothesen implantiert. Anhand eines Patientenbeispiels illustrierte der Referent die Implantation eines solchen Ersatzes:

1. Chirurgische Darstellung des Kiefergelenks und des aufsteigenden Unterkieferastes via eines präaurikulären und subamndibulären Zugang

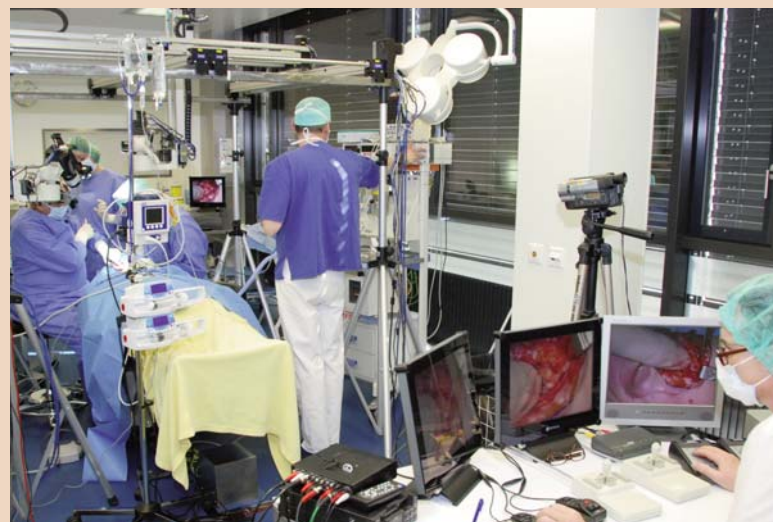2. Abtrennung von Kiefergelenksköpfchen und ggf. auch des Processus condylaris und Processus coronoideus
3. Abflachen der oberen Gelenkfläche und einsetzen der künstlichen Gelenkspfanne
4. Glätten des Kieferwinkels, starre intermaxilläre Fixation in der korrekten Okklusion und fixieren der Kondylenprothese am Unterkiefer
5. Öffnen der intermaxillären Fixation und intraoperative Überprüfung der Funktion



PD Dr. Richard Engelke, Chefarzt Klinik für Mund-, Kiefer- und Gesichtschirurgie, D-Minden, operiert regelmässig in Winterthur.

Indikationen für eine Kiefergelenkprothese sind Kiefergelenksankylosen, eine schwere destruierende therapieresistente Arthrose und Arthritis sowie die Revision nach erfolglosen Kiefergelenk-Operationen. Absolute Kontraindikationen sind unter anderem aktive und chronische Gelenksinfektionen, Kinder und Jugendliche mit nicht abgeschlossenem Wachstum des Unterkiefers sowie ungenügendes Knochenangebot. Als relative Kontraindikation ist der Bruxismus anzusehen. Dr.

während des Tages gezeigten Krankheitsbilder und Behandlungen. Die Krankenkassen betrachten einkommende Aufträge mittels der WZW-Kriterien: Wirksamkeit, Zweckmässigkeit und Wirtschaftlichkeit, wobei die Interpretation dieser Kriterien leider oftmals sehr ungenau ist und deshalb einem grossen Interpretationsspielraum unterliegt. Als wichtigste „take home



Videotechnik für die Live-Op, im Vordergrund der Regiepult mit Andreas Schmidt, der mit seiner Aufnahme-Technik wiederholt beeindruckt hat.

Baltensperger betonte, dass das Röntgenbild zwar wichtig für die Entscheidungsfindung sei, jedoch nicht das Bild sondern in erster Linie der Patient operiert würde. Er präsentierte Longitudinalstudien die zeigen, dass Kiefergelenksprothesen sehr wirksam sind: Weniger Schmerzen, grössere Mundöffnung sowie höhere Patientenzufriedenheit. In einer präsentierten Studie von D. Psutka wo 224 Patienten mit 329 Kiefergelenksprothesen nachuntersucht wurden, zeigte sich eine nahezu 100 %-ige Patientenzufriedenheit nach 6 Jahren.

Der Referent gab jedoch auch eine in der Literatur beschriebene Komplikationsrate von 6 bis 42 Prozent an mit welcher beim Ersatz eines Kiefergelenks zu rechnen ist. Umso wichtiger ist, dass ein Team welches eine solche Behandlung anbietet genügend Erfahrung hat.

**Abrechnung nach den WZW-Kriterien**

Zum Abschluss des Symposiums referierte der ehemalige Chefarzt der Klinik für Gesichtschirurgie des Kantons Luzern und langjähriger Vertrauenszahnarzt und zahnärztlicher Versicherungsgutachter Professor Dr. Nicolas Hardt über die Sicht des KVG's und der Versicherungen zu den

message“ wies Prof. Hardt auf die Wichtigkeit einer sauberen und vollständigen Dokumentation beim Einreichen einer Kostengutsprache an die Versicherung hin. Nur so kann der Vertrauenszahnarzt eine kompetente Beurteilung durchführen.

**Erwartungen mehr als erfüllt**

Das Symposium war eine äusserst lehrreiche Veranstaltung. Auch wenn die meisten Teilnehmer die gezeigten Operationen aufgrund der Komplexität nie in der eigenen Praxis durchführen werden, war das Symposium absolut lohnenswert und es konnte viel neues Wissen „mit nach Hause genommen“ werden. Die Befundung, Diagnostik und einfache Behandlung von zukünftigen Schmerzpatienten gestaltet sich nach dieser Weiterbildung um einiges einfacher. Dem Praxisteam Dr. Dr. Marc Baltensperger, Dr. Dr. Richard Lebeda, Dr. Dr. Thomas Bottler und Privatdozent Dr. Werner Engelke gelang es wiederum einen Fortbildungstag auf hohem Niveau durchzuführen über ein Thema, welches oft vernachlässigt wird. Dazu beigetragen hat auch die professionelle Video-Übertragung von Andreas Schmidt, der mit seinem Kamerasystem für präzise Bilder und einen perfekten Ton sorgte. Weitere Informationen finden Sie unter:

[www.kiefergesichtschirurgie.ch](http://www.kiefergesichtschirurgie.ch)

ANZEIGE

**TOOLS TO KEEP SMILING**

Das ist keine Kunst ...  
...4 Weltneuheiten!

**Scout-RaCe**  
Maschinelle Gleitweg Sequenz

10/.02  
15/.02  
20/.02

**SMG Griff**  
Verschleißanzeiger

Für K/H Feilen & Bohrer

Entdecken Sie die andere Neuheiten auf [www.fkg.ch](http://www.fkg.ch)

• Crêt-du-Locle 4 • CH-2304 La Chaux-de-Fonds • Switzerland •  
• Tél.: +41 (0)32 924 22 44 • Fax: +41 (0)32 924 22 55 • info@fkg.ch • www.fkg.ch •